

## Tumor odontogénico adenomatoide. Un estudio de caso y revisión de la literatura

*Adenomatoid odontogenic tumor. A case study and literature review*

<https://doi.org/10.47606/ACVEN/MV0098>

**Zulay Palima González<sup>1\*</sup>**

<https://orcid.org/0000-0002-0959-9879>  
[zulaypalima@gmail.com](mailto:zulaypalima@gmail.com)

**Miccelis Escalante<sup>2</sup>**

<https://orcid.org/0000-0003-4964-0722>  
[cemoapure@gmail.com](mailto:cemoapure@gmail.com)

**Heriberto López<sup>2</sup>**

<https://orcid.org/0000-0002-0073-267X>  
[herifacial@gmail.com](mailto:herifacial@gmail.com)

**Ligia Pérez<sup>3</sup>**

<https://orcid.org/0000-0003-3451-0490>  
[ligiaperezcastro@gmail.com](mailto:ligiaperezcastro@gmail.com)

**Recibido:** 28/11/2021

**Aceptado:** 28/04/2022

### RESUMEN

**Introducción:** Las patologías de crecimiento lento e indoloro como es el caso del (TOA), depende del interés del paciente para acudir a tiempo o a destiempo para conocer que sucede con ese aumento de volumen en su cavidad bucal; en el caso que se presenta a continuación afectó la estética, se amerita resolver lo que está presentando y tomando en cuenta que es benigno, puede tener recidiva, por ello el tratamiento y controles adecuados son de gran importancia. **Objetivo:** Analizar el abordaje quirúrgico aplicado a paciente femenina de 19 años de edad quien presenta Tumor Odontogénico Adenomatoide. **Materiales y métodos:** Corresponde a la modalidad de un proyecto de carácter descriptivo, bajo un paradigma positivista, siendo de campo, ya que los datos fueron recopilados directamente en la realidad donde ocurrieron los hechos. La población y muestra está conformada por un paciente femenino de 19 años de edad. **Resultados:** Se realizó una enucleación y exéresis de la lesión con un posterior estudio histopatológico del mismo, que confirman el posible diagnóstico clínico. **Conclusiones:** Todo aumento de volumen, cambio de coloración y textura, debe ser evaluado por medio de su historia clínica, exámenes complementarios, registros fotográficos y estudio histopatológico, que indique diagnóstico y tratamiento certero; el (TOA) también indica seguimiento clínico, radiológico y de ameritar histopatológico, si ocurre alguna recidiva.

**Palabras Claves:** Tumor odontogenico, diagnostico, adenomatoide, histopatológico, adenomatoide.

1. Universidad Nacional Experimental Rómulo Gallego (UNERG)- Venezuela
  2. Universidad Caracabo (UC)- Venezuela
  3. Universidad del Zulia (LUZ)- Venezuela
- ✧ Autor de correspondencia: [zulaypalima@gmail.com](mailto:zulaypalima@gmail.com)

## SUMMARY

**Introduction:** pathologies of slow and painless growth as is the case of (TOA) It depends on the interest of the patient to go on time or at the wrong time to know what happens with that increase in volume in his oral cavity, in the case that is presented to Then, it was when it affected the aesthetics that it decides that it is worth solving what is presenting and taking into account that it is benign, it can have recurrence, therefore the Adequate treatment and controls are of great importance. **Objective:** Analyze the surgical approach applied to a 19-year-old female patient who presents Adenomatoid odontogenic tumor. **Materials and methods:** used corresponds to the modality of a descriptive project under a positivist paradigm being field since the data was collected directly in reality where the events occurred. The population and sample is made up of a patient 19-year-old female. **Results:** an enucleation and exeresis of the lesion with a subsequent histopathological study of the same that confirm the possible clinical diagnosis. **Conclusions:** Any increase in volume, change in color and texture, should be evaluated through your clinical history, complementary tests, photographic records and histopathological study, indicating diagnosis and treatment accurate, the (TOA) also indicates clinical, radiological and if necessary follow-up histopathology, if any recurrence occurs.

**Keywords:** Odontogenic tumor, diagnosis, adenomatoid, histopathological, adenomatoid.

## INTRODUCCIÓN

Una de las innumerables patologías que frecuenta la cirugía bucal es el tumor odontogenico adenomatoide, (TOA) un tumor que al pasar de los años ha sido estudiado y llevado consigo diferentes teorías sobre su origen y nombres. El TOA es una neoplasia benigna, de crecimiento lento, se puede observar clínicamente como un aumento de volumen tanto extra como intraoral, es asintomático y no invasivo. Este mismo ha sido clasificado por la Organización Mundial de la Salud (2017) como tumor odontogenico epitelial con un variado patrón histoarquitectural de un estroma fibroso maduro sin ectomesénquima odontogenico, con estructuras y con inducción en el tejido conectivo de grado variable (1).

Como ha sido mencionado anteriormente, existes controversias con respecto al origen del TOA, sin embargo, dicho tumor podría originarse en un área donde se forman los dientes, debido a que presenta varios componentes del órgano del esmalte, de la lámina dental y del epitelio reducido del esmalte.

El Tumor Odontogénico Adenomatoide es una lesión clasificada por la OMS (2017) dentro de los tumores odontogénico con participación del ectomesénquima, ya que

puede contener, además del epitelio, tejido calcificado en su interior; Es una lesión de crecimiento lento y poco invasiva pero que se puede asemejar a otras lesiones odontógenas de mayor agresividad como el quiste dentígero y el ameloblastoma entre otros. Su localización clásica (área de caninos superiores) nos orienta al diagnóstico y su patrón histológico ductiforme es muy propio de este tumor.

El tumor odontogénico adenomatoide (TOA) es un tumor poco común, benigno, no invasivo, de crecimiento lento y progresivo, que representa el 3% de los tumores odontogénicos. Debido a la naturaleza de crecimiento lento y asintomático del tumor, puede presentar aumento de volumen hasta producir deformidades faciales visibles, ocasionando muchas veces desplazamiento dentario, y en algunos casos reabsorción radicular (2), (3).

Asimismo, el tumor odontogénico adenomatoide presenta variaciones dependiendo del sitio de origen u aparición del mismo. Existen dos variantes clínicas: Intraóseo (97,7%) y extra óseo (2,3%). El Intraóseo se subdivide en: a) Pericoronar o folicular (70,8%) y b) Extracoronar o extrafolicular (26,9%). Cuando se da extraóseo el sitio de predilección es la encía antero inferior. El TOA Intraóseo pericoronar está asociado con un diente impactado en el que aproximadamente el 60% de los casos es un canino, predominando en el arco superior; muy escasamente pueden estar comprometidos incisivos permanentes, molares y premolares y aún dientes deciduos. El tipo extrafolicular también es intraóseo, pero no se relaciona con un diente impactado (4).

Por otra parte, es importante destacar la relevancia de realizar un diagnóstico certero tomando en cuenta diagnósticos diferenciales ya que el TOA tiende a tener características similares a otras lesiones odontogénicas, basándonos en exámenes complementarios y radiografías especiales. En concordancia con lo dicho anteriormente el paciente deberá responder correctamente todas las preguntas realizadas por el operador, toda esta serie de preguntas es conocida como anamnesis, de esta manera nos encaminara a realizar de manera correcta el diagnóstico definitivo, estos procesos conllevan a la planificación de un plan de tratamiento adecuado para el paciente.

Asimismo, el tratamiento de elección habitual en todos los quistes es la enucleación la cual no es más que la extirpación completa de la lesión adherida al hueso en cuestión, esto con el motivo de que permita la realización de una posterior biopsia excisional para el estudio patológico de la lesión (5). Aunque el quiste odontogénico adenomatoide es



una lesión poca recidiva se debe llevar un seguimiento posterior al proceso quirúrgico propiamente dicho para evaluar el estado y evolución del paciente ante el tratamiento indicado.

### Presentación del caso clínico:

#### HISTORIA CLINICA

**Edad:** 19 Años

**Sexo:** Femenino

**Ocupación:** Estudiante

#### Datos clínicos

**Motivo de Consulta:** "Aumento de volumen en zona antero superior"


**Enfermedad actual:** Se trata de Paciente Femenina de 19 años de edad natural y procedente de san Fernando de Apure, Asiste a la consulta odontológica presentando un aumento de volumen en la zona antero superior derecha, desde noviembre del 2019, de forma lenta y progresiva, la cual afecta región del surco nasogeniano, ala de la nariz derecha, labio superior, con incompetencia labial, asociado al aumento de volumen, no refiere dolor, solo le molesta su estética.

**Historia familiar:** el Paciente refiere que su padre, madre y abuelos son aparentemente sanos, sin antecedentes patológicos de base.

**Antecedentes personales:** Sin antecedentes patológicos de base.

**Hallazgos clínicos:** al examen de los tejidos blandos se evidencia edema Intrabucal en la parte superior derecha, con aumento de volumen desde la Ud.: 11, 12 y 13, perdida de características normales de encía, mucosa adyacente y leve desplazamiento de las Ud.: 12 y 13, al sondaje saco superior a 11 mm, en las Ud.: 11,12, y 13, presentando movilidad grado II, al examen endodontico, pruebas de vitalidad positivas, en la evaluación patológica, se describe lesión redonda, de base sésil, bien encapsulada de aproximadamente 3cm X 3cm, donde se sugiere aspiración y biopsia excisional, al examen de los tejidos duros presenta perdida de sustancia calcificada en Ud.: 16, 35, 36, 37, 45, 46, la paciente no presenta ningún tipo de habito.

**Figura 1:** Odontodiagrama



### Examen radiológico

Al examen radiológico se observa imagen Radiolúcida circunscrita, de bordes regulares de aproximadamente 3cm X 3cm en la zona antero superior derecha, donde se observa desplazamientos de estructuras radiopacas compatibles con ud: 12 y 13, aumento del espacio del ligamento periodontal

### Diagnostico presuntivo

- Tumor odontogénico adenomatoide
- Quiste dentígero
- Quiste paradental
- Ameloblastoma uniuquístico

### Diagnostico definitivo

- Tumor odontogénico adenomatoide.

### Diagnostico Histopatológico

- Tumor odontogénico adenomatoide, con células atípicas, con posible recidiva

### Pronostico

- General: Es bueno debido a que el paciente no presenta ninguna enfermedad sistémica que comprometa el tratamiento.
- Individual para UD 11, 12, 13 reservado, posibles endodoncias o Exodoncias, depende la evolución del paciente.

### Plan de tratamiento

**Fase Inicial**

- Realización de ortopantomografía
- Realización de tomografía de haz cónico
- Toma de registros fotográficos
- Planificación del caso

**Fase quirúrgica**

- Enucleación de la lesión
- Toma de muestra para biopsia

**Fase de mantenimiento**

- Evaluación postoperatoria a los 8 días y posteriormente a los 21 días.
- Resultados histopatológicos.
- Valoración a los 2 meses
- Registro fotográfico.

**ABORDAJE DEL CASO**

**Cita 1:** Se procede al llenado de historia clínica, revisión clínica, valoración de ortopantomografía, dado el hallazgo, los signos y síntomas clínicos presentes se indica TAC, exámenes de laboratorio, toma de fotografías extra e intraorales, para el análisis y presentación del caso clínico.

**Figura 2.** Imágenes, extra bucales fuente.

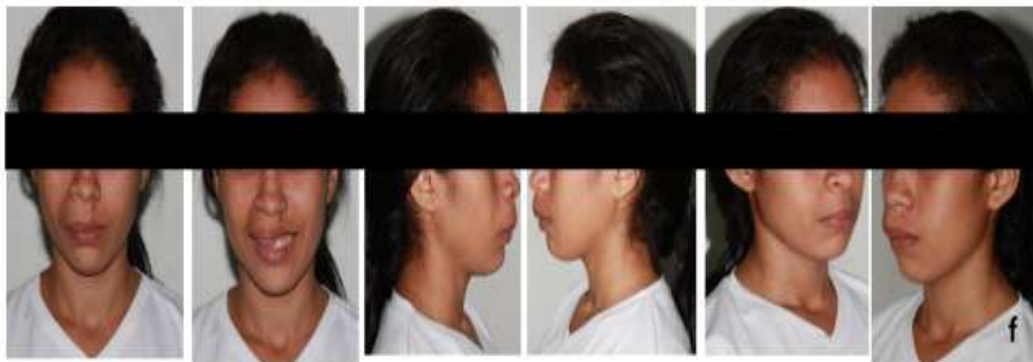

Imagen: (a) frente (b) frente sonrisa (c) perfil derecho (d) perfil izquierdo (e) perfil derecho en 45° (f) perfil izquierdo 45°.

**Figura 3.** Imágenes Intrabucales

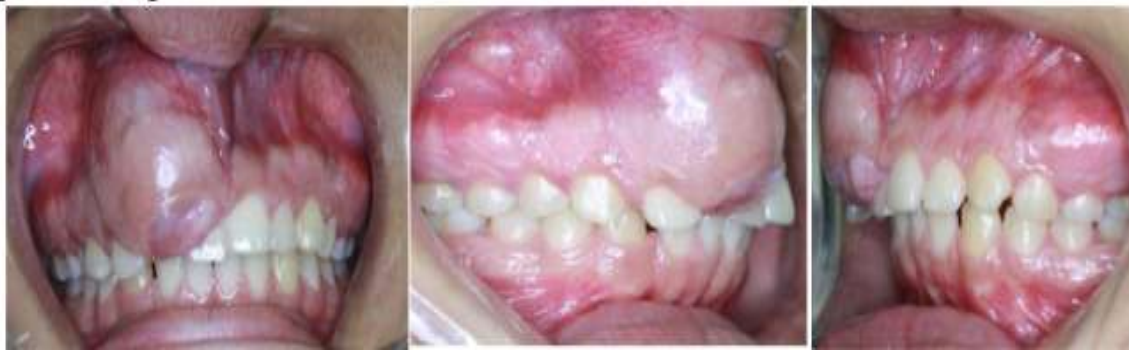

Imagen (a) frente (b) perfil derecho (c) perfil izquierdo.

**Figura 4.** Intrabucales Imágenes.

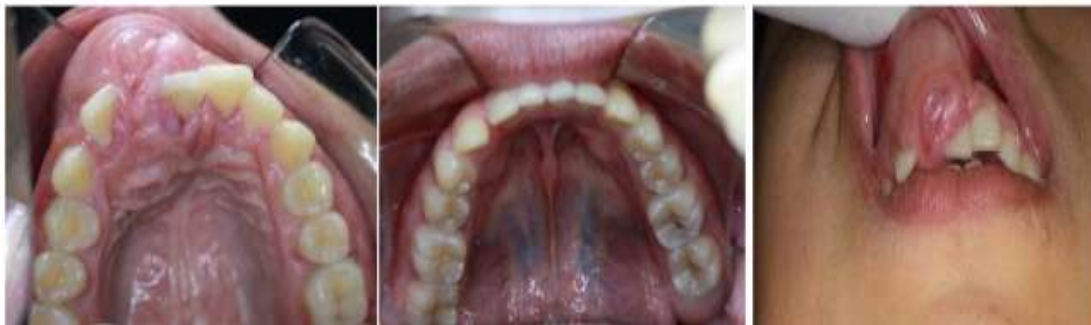

Imagen (a) Oclusal superior (b) oclusal inferior (c) perfil oclusal

Las fotografías intrabucales son de gran ayuda para el diagnóstico de patologías en los pacientes, son una herramienta útil y adicional que aporta información valiosa para el profesional de la odontología, aporta registros clínicos, en este caso la cirugía bucal.

**Cita 2:** Se procede a evaluar y analizar ortopantomografía inicial, en la cual se evidencia una lesión de aproximadamente 3 cm ya que esto es referencial, evaluación de imágenes de TAC, análisis de informe imageneológico y exámenes de laboratorio, ya con todos estos datos clínicos e imageneológicos, se procede a la discusión y planificación quirúrgica en la que se decide realizar una enucleación de la lesión y posteriormente realizar estudio histopatológico.

**Figura 5.** Radiografías y tomografía de haz cónico

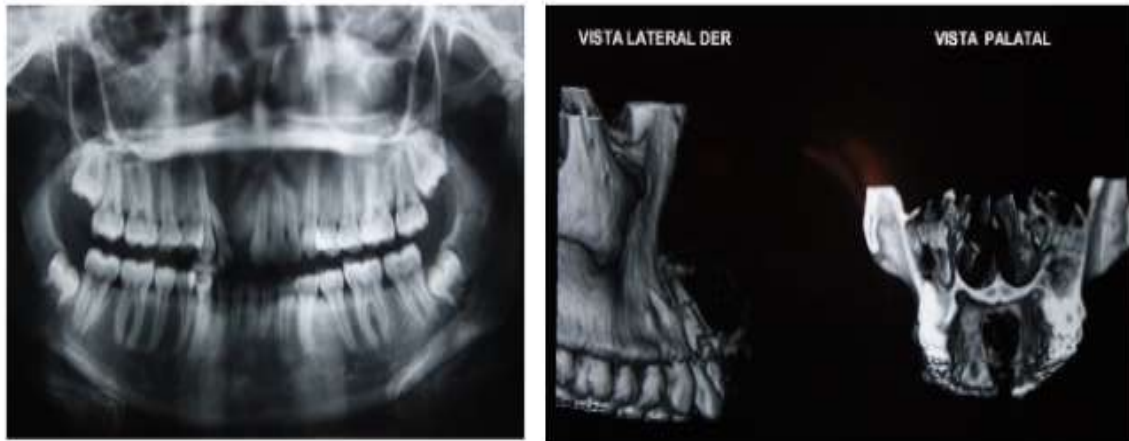


Imagen (a) ortopantomografía (b) vista lateral derecha y vista palatina, tomografía de haz cónico.

**Figura 6.** Tomografía de haz cónico.

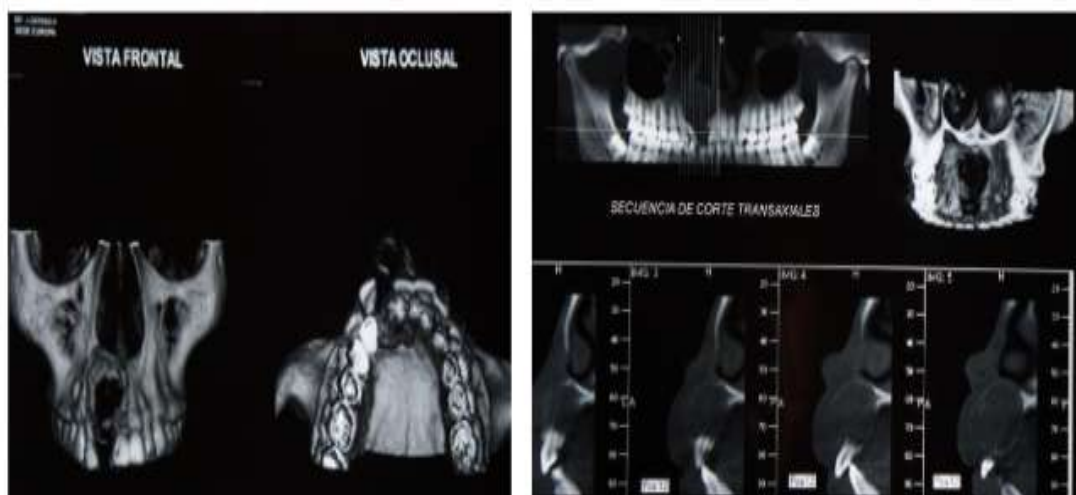
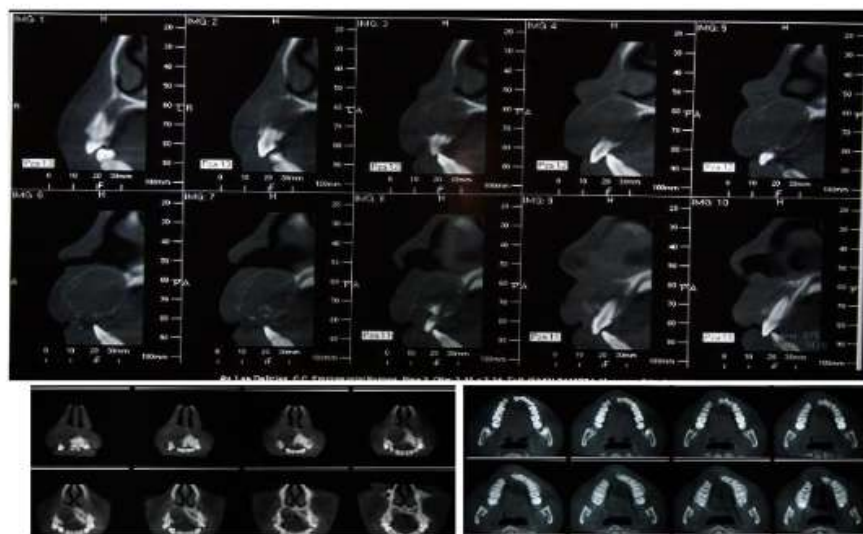


Imagen (a) vista frontal y oclusal (b) cortes transaxiales de tomografía de haz cónico donde se evidencia tamaño y cuanto involucra los órganos dentales con una imagen hipodensa bien definida.



**Figura 7.** Tomografía de haz cónico.



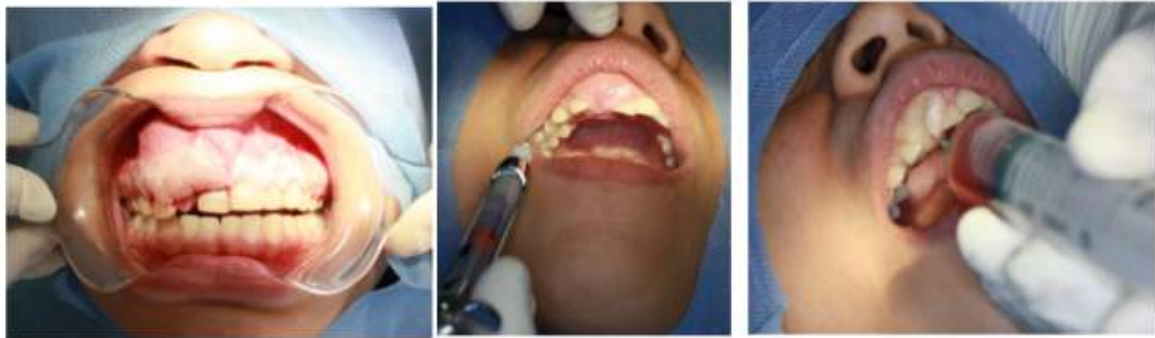Imágenes (a) imágenes hipodensas e hiperdensas que orientan la magnitud y volumen de la lesión (b) cortes axiales zona maxilar, con imágenes hipodensas e hiperdensas que orientan a la planificación quirúrgica.

**Cita 3;** Se procedió a la realización del consentimiento informado en el que se le explica al paciente el procedimiento quirúrgico, los riesgos y posibles complicaciones, dicho paciente firma y coloca ambas huellas de pulgares, posteriormente se lleva a cabo el acto quirúrgico propiamente dicho.

Se decide realizar la enucleación y exéresis de toda la lesión para el estudio histopatológico de biopsia excisional, iniciando con la asepsia y antisepsia del paciente, se procede a la aplicación de anestésico con lidocaína al 2% y articaina para reforzar el tiempo operatorio, en tercer paso se procede a la realización de la incisión y colgajo tipo Newman desde el incisivo lateral del lado adyacente hasta los premolares del lado derecho.



**Figura 8.** Imágenes Intrabucales fase quirúrgica.



Imágenes (a) frente (b) anestesia infiltrativa con lidocaína al 2% 1:100.000 epinefrina V2, V. medio Anterior (c) aspiración positiva de contenido 6 CC.

**Figura 9.** Imágenes Fase quirúrgica.

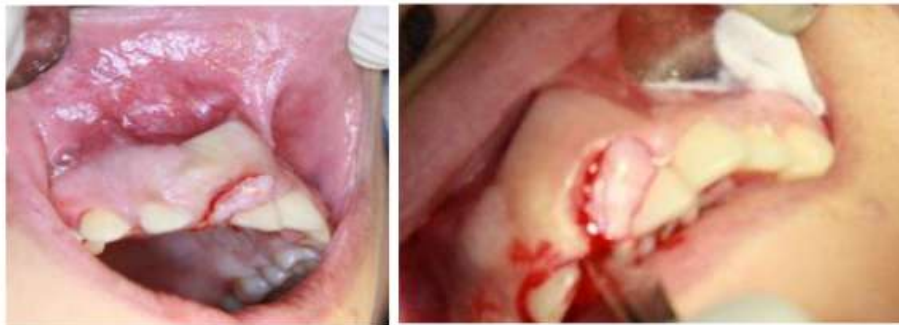

Imagen (a) después de aspirar para reducción de tamaño (b) incisión Newman

**Figura 10.** Imágenes del procedimiento

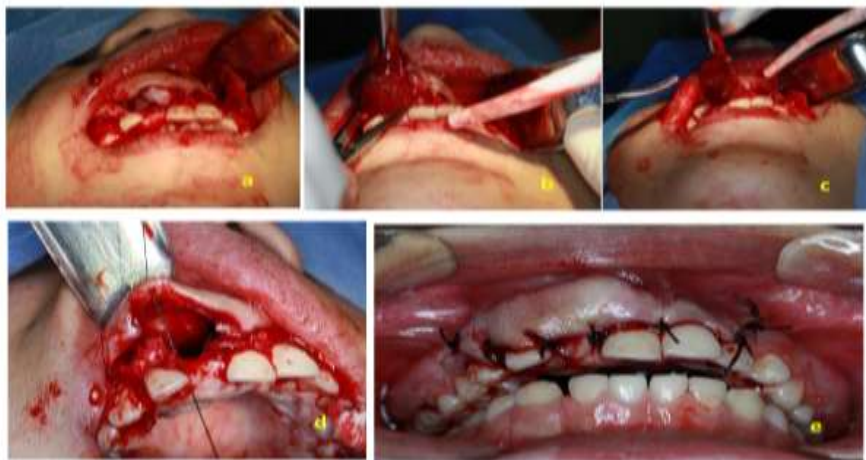

Imagen (a) levantamiento de colgajo trapecoidal (b) enucleación propiamente dicha (c) eliminación total (e) sutura punto simple (f) sutura finalizada.



Concluido el tratamiento se procede a la explicación de las indicaciones y cuidados post operatorios al paciente en donde se le indica lo siguiente:

- Consumo de dieta blanda y fría durante 8 días
- Morder la gasa por 1 hora
- Debe tener una higiene oral correcta y normal de la zona y boca en general
- No realizar actividad física que genere la aplicación de fuerza excesiva
- colocar compresas frías por intervalos de 3-5 min, descansando y repitiendo cuantas veces considere necesario por 24 horas
- Se recomienda evitar el consumo de lácteos
- Aplicación de enjuagues con clorhexidina por 8 días
- El analgésico de elección fue de tipo ibuprofeno de 400 mg cada 8 horas por 3-5 días, amoxicilina de 500 mg cada 8 horas por 7 días y 1 dexametazona en ampolla, dosis única.

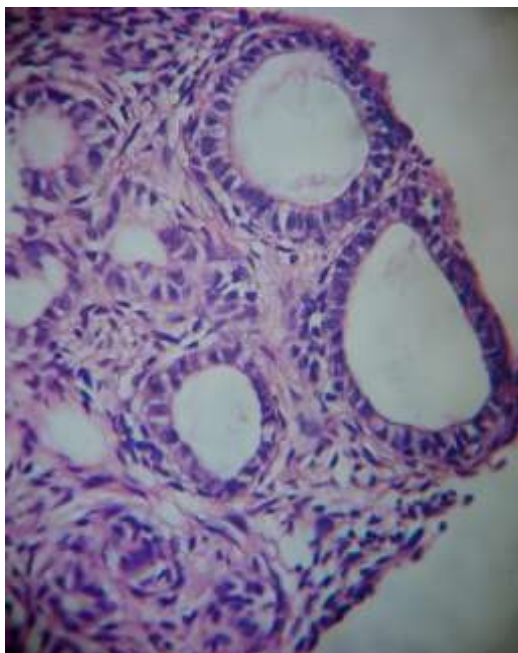
**Cita 4** Además de estos cuidados generales se le indica a la paciente que las unidades dentarias 11, 12 y 13 requieren de la realización de endodoncias ya que la parte vascular y nerviosa estuvo comprometida en el acto quirúrgico propiamente dicho y no se descarta una posible necrosis Pulpar en el tiempo.

**Figura 11.** Post operatoria

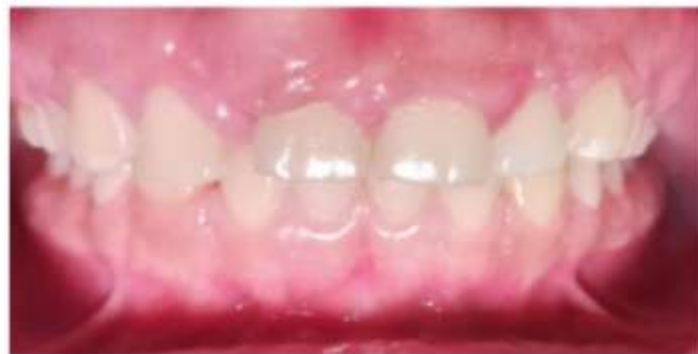

Imagen control post operatorio 3 meses después de la cirugía, los dientes mantienen la vitalidad y no presentan movilidad, se observa encía con hiperplasia, desplazamiento de ud:12.

**Figura 12.** Lamina histológica



Células epiteliales ovaladas, formando estructura que semejan conductos glandulares. Tinción H&E.400X.

## RESULTADOS

1. De acuerdo al objetivo específico n°1, La paciente femenina de 19 años de edad quien presenta tumor odontogenico adenomatoide acude a consulta odontológica en donde se evidencia en sus manifestaciones clínicas un aumento de volumen en el sector antero superior, con presencia de movilidad dentaria en unidades: 11, 12, 13. Al examen radiográfico se puede observar un ensanchamiento de ligamento periodontal, así como un desplazamiento de las raíces de las unidades dentarias: 12, 13.
2. En respuesta al objetivo específico n°2 posterior a la observación clínica de la paciente femenina de 19 años de edad se le indico realizarse exámenes de laboratorio, radiografía panorámica y tomografía axial computerizada.
3. Los procedimientos quirúrgicos aplicados a paciente femenina de 19 años de edad quien acude a consulta odontológica por presentar aumento de volumen en la zona antero superior llegando a la conclusión que la patología presente es un tumor odontogenico adenomatoide, en base al tratamiento indicado paso a paso en este

caso se realiza, consentimiento informado, planificación, asepsia y antisepsia de la zona con aislamiento quirúrgico, aplicación de anestesia utilizando la técnica: infiltrativa del nervio alveolar medio y anterior, posteriormente se procede a la realización del acto quirúrgico propiamente dicho en el siguiente orden incisión Neumann u colgajo trapezoidal, aspiración mediante jeringa de 20cc, enucleación completa de la lesión para una posterior biopsia excisional, curetaje, leve osteotomía para eliminar posibles tejidos afectados y aplicación de sutura, registro fotográfico.

4. por último, en respuesta al objetivo específico n°4 se establecieron los cuidados generales, dieta blanda líquida y fría por 8 días, morder la gasa por 1 hora, higiene normal de la zona y boca en general, colocar compresas frías por intervalos de 3-5 min, descansando y repitiendo cuantas veces considere necesario por 24 horas, evitar el consumo de lácteos por 3 días, para evitar fermentación de los mismos alrededor de la sutura, enjuagues con clorhexidina por 8 días, analgésico de tipo ibuprofeno de 400 mg cada 8 horas por 3-5 días, amoxicilina de 500 mg cada 8 horas por 7 días, 1 dexametazona en ampolla, dosis única.

## CONCLUSIONES

Ante la realización de cualquier tratamiento quirúrgico propiamente dicho se debe realizar de manera certera un diagnóstico correcto en base a una anamnesis, estudios complementarios y diagnósticos diferenciales para de esta manera generar de forma correcta un plan de tratamiento adecuado para cada paciente. Aunado a esto el operador encargado deberá explicar de forma detallada todo el plan de tratamiento con el fin de generar confianza y tranquilidad al paciente.

El profesional odontólogo en este caso cirujano bucal tratante deberán seguir de manera rigurosa todos los pasos ante un procedimiento quirúrgico, sin dejar a un lado la previa asepsia y antisepsia del paciente, operador y del instrumental a utilizar. Además, se deberá conocer todas aquellas posibles complicaciones que pudiesen generarse en la aplicación del tratamiento quirúrgico propiamente dicho.

Posterior al procedimiento quirúrgico se recomiendan controles post operatorios después de 8 y 21 días y posteriormente evaluación a los 2 meses para evaluar el caso

en cuestión ya que, aunque hay bajas tasas de recidiva se debe evaluar con cercanía cada caso. Se recomienda a los profesionales de la odontología, seguir profundizando el tema, así como realizar aportes de casos de tumor odontogenico adenomatoide. En este sentido se recomienda a las autoridades de la Universidad Nacional Experimental “Rómulo Gallegos” (área de odontología), y a los profesores del área de cirugía, incluir en la formación de los estudiantes la manera de cómo abordar dichos casos.

### REFERENCIAS

1. Organización Mundial de la Salud (OMS). Clasificación de los tumores odontogénicos: evolución y cambios citado por, Dra. Vanesa Pereira Prado (2017). Disponible en: <https://www.dnsffaa.gub.uy/media/images/41a46-clasificacion-de-los.pdf?timestamp=20180808113327>.
2. Marín Botero, ML, Sáenz Rivera, E de J, Marín Cardona, MN, Sánchez Muñoz, LB, & Castañeda-Peláez, DA. Tumor odontogénico adenomatoide. Reporte de un caso y revisión de la literatura. *Avances en Odontoestomatología*, (2017). 33(4), 161-170. Recuperado en 01 de noviembre de 2021. Disponible en: [http://scielo.isciii.es/scielo.php?script=sci\\_arttext&pid=S0213-12852017000400004&lng=es&tlng=es](http://scielo.isciii.es/scielo.php?script=sci_arttext&pid=S0213-12852017000400004&lng=es&tlng=es).
3. Mosavat F, Rashtchian R, Zeini N, Goodarzi Pour D, Mohammed Charlie S, Mahdavi N. An extrafollicular adenomatoid odontogenic tumor mimicking a periapical cyst. *Case Rep Radiol*. 2018. <https://doi.org/10.1155/2018/6987050>.
4. Bhandari N, Kothari M. Adenomatoid odontogenic tumour mimicking a periapical cyst in pregnant woman. *Singapore Dent J*.2010;31(1):26-9.
5. Saldaña, M. A. Q., de Oliveira, M. V., Martins, V. B., de Albuquerque, G. C., & Júnior, J. M. (2020). Tumor odontogénico adenomatoide extrafollicular: reporte de caso. *Odontología sanmarquina*, 23(1), 51-55.